NECROPOLA DE LA POARTA ALBĂ – *CIMITIRUL NOU*, JUDEŢUL CONSTANŢA. ANALIZA ANTROPOLOGICĂ A RESTURILOR SCHELETICE DIN MORMÂNTUL NR. 3

Gabriel VASILE
Institutul de Arheologie „Vasile Pârvan", București; e-mail: gabriel.vasile@iabvp.ro

***Keywords**: necropolis, contemporary period, bioarchaeology, taphonomy, sex determination, age at death estimation, stature and skeletal weight, epigenetic traits, pathology*

***Abstract**: The existence of accounts about the tombs of the former political prisoners at Poarta Albă (Constanța County), led to the quest for a necropolis at the site known as Cimitirul Nou. Of the five individuals archaeologically investigated in 2017, one particularly attracted attention (the deceased's bones had strong traces of burning, especially at the calves) and an anthropological examination was suggested. Despite the fact that anthropological study indicated that the remains did not belong to a former prisoner detained at Poarta Albă and who had allegedly been pushed into a working brick kiln, the skeletal material is nevertheless interesting.*

The clinical record of the deceased, with numerous pathological manifestations and elements that certify marked biomechanical stress, makes us believe that the burial most likely belongs to a necropolis of a forced labour colony. Besides the archaeological-historical significance, the individual possesses a special biological value, through his pathologies (the presence of Eagle's syndrome or polyarticular osteoarthrosis).

***Cuvinte-cheie**: necropolă, perioadă contemporană, bioarheologie, tafonomie, determinare sex, estimare vârstă la deces, statură și greutate scheletică, caractere epigenetice, patologie*

***Rezumat**: Existența unor mărturii despre mormintele vechilor deţinuţi politic de la Poarta Albă (jud. Constanța) a condus la cercetarea unei necropole în punctul denumit Cimitirul Nou. Din cei cinci indivizi investigați arheologic în anul 2017, unul a atras îndeosebi atenția (oasele defunctului aveau puternice urme de arsură, mai ales la nivelul gambelor) și a fost propus spre a fi analizat antropologic. Deși studiul antropologic a infirmat faptul că resturile osteologice aparțin lui Dragoș Rambela, despre care lucrările de memorialistică aminteau faptul că a fost închis la Poarta Albă și aruncat într-un cuptor încins de fabricat cărămizi, materialul scheletic este unul destul de interesant.*

Tabloul clinic al defunctului, unul cu numeroase manifestări patologice și elemente care certifică un stres biomecanic accentuat, ne face să credem că, cel mai probabil, provine dintr-o necropolă a unei colonii de muncă forțată. Pe lângă semnificațiile arheologico-istorice, individul posedă și o valoare biologică deosebită, prin particularitățile lui (prezența sindromului Eagle sau osteoartrozei poliarticulare).

INTRODUCERE

În anul 2017, în zilele de 25–28 august, arheologii Emilia Corbu (Muzeul Județean Ialomița, Slobozia) și Stănică Pandrea (Muzeul Brăilei „Carol I") au efectuat o scurtă campanie de săpături arheologice în cadrul Proiectului *Gropile comune de la Canalul Dunăre – Marea Neagră*, iniţiat şi finanţat de Fundaţia *Profesor George Manu* din București. Punctul de lucru, aflat în prezent în imediata vecinătate a *Cimitirul Nou* din localitatea Poarta Albă (jud. Constanţa), nu a fost ales întâmplător. Existau mărturii că acolo s-ar fi aflat mormintele vechilor deţinuţi politic. În campania anterioară, Emilia Corbu investigase o alveolare de teren în care se aflau o serie de gropi ciudate, dar fără morminte. În anul 2017 a fost deschisă o secțiune de 12 × 2 m, la o distanță de 10 m față de gardul cimitirului istoric şi la circa 20 m de secţiunile din anul precedent.

Fără a insista acum asupra detaliilor de ordin arheologic[1], precizăm doar faptul că investigațiile de teren au condus la descoperirea a cinci morminte de inhumație, care, potrivit orientării și dispunerii în plan, fac parte dintr-o mică necropolă contemporană (databilă post anul 1945). Dintre cele cinci morminte, de o atenție sporită a beneficiat mormântul nr. 3 (descoperit în secțiunea SD, □ 3), cu scheletul orientat vest–est și care avea sicriul la o adâncime de numai -1,10 m. Precizăm că, practic, sicriul era constituit dintr-o targă de lemn de esenţă tare, folosită probabil în construcţii, care avea planşeu şi părți laterale și căreia i s-a adăugat un capac din lemn, descoperit putred și prăfos. Observațiile inițiale au stabilit faptul că oasele defunctului aveau puternice urme de arsură, mai ales la nivelul gambelor și astfel căpătaseră culoarea neagră. Scheletul se afla în decubit dorsal, cu mâinile pe lângă corp și capul aplecat spre dreapta. Singurul inventar găsit a fost o bucată de hârtie cartonată, de format A4, colorată, pliată în patru și care se afla sub cotul drept, dar care se pare că a ars odată cu defunctul și nu a mai putut fi recuperată. Tot în cutia de lemn se afla şi o bucată rotunjită de calcar. Sub schelet se aflau frunze şi ramuri uscate, semn că decedatul stătuse un timp pe pământ acoperit de un frunziş bogat.

[1] Pentru informații arheologice complete, vezi Corbu, Pandrea 2019.

Toți acești indicatori i-au determinat pe arheologi să extragă scheletul în vederea unei analize antropologice.

Acestor particularități li se adaugă și faptul că expertiza ar fi putut să elucideze și informațiile conform cărora resturile osteologice ar putea fi atribuite lui Dragoş Rambela, tânăr bucureștean de vreo 30 de ani, ofiţer de aviaţie și fiul generalului Rambela (1881–1944), despre care se cunoaște că a fost închis la Poarta Albă. Dragoș Rambela făcea parte din lotul aşa-zişilor „frontierişti", pentru încercarea de trecere frauduloasă a frontierei de stat în anii 50. În urma unui conflict cu un gardian, acesta din urmă „l-a luat pe sus și l-a azvârlit pe Dragoș în cuptorul încins de fabricat cărămizi" (Akmolla 2011, p. 147). Și alte mențiuni (Călvărăsan 1998, p. 270, 275–276) ne indică faptul că Dragoș Rambela a fost aruncat de viu și ars în groapa de var. Există și o poezie, a fostului deținut politic Nicolae Caratană, intitulată *Groapa cu var* în care este expus martiriul lui Rambela...

METODE DE LUCRU

Materialul scheletic a fost spălat cu apă și uscat la o temperatură de cca 20°C.

În vederea determinării sexului, am utilizat caracteristicile discriminante întâlnite, în special, la nivelul bazinului și craniului (Buikstra, Ubelaker 1994, p. 16–21). În plus, ne-am folosit și de recomandările pentru diagnoza sexului propuse în cadrul unui simpozion intitulat *Workshop of European Antropologists* (Ferembach *et alii* 1980, p. 517–527).

Pentru o cât mai exactă apreciere a vârstei la deces, dar și din cauza variabilității inter- și intrapopulaționale, am apelat la mai multe metode de estimare din literatura de specialitate. Astfel, au fost luate în considerare, bilateral, morfologiile consecutive fenomenelor degenerative de la nivelul simfizelor pubiene (Brooks, Suchey 1990) și din perimetrul suprafețelor auriculare ale oaselor iliace (Lovejoy *et alii* 1985), gradul de obliterare al suturilor craniene[2], precum și o serie de modificări ale unor aspecte morfologice ale primei coaste (DiGangi *et alii* 2009), cum ar fi capătul sternal și tuberculul costal sau capătul sternal al celei de-a patra coaste (Işcan *et alii* 1985).

Analiza antropologică a cuprins și un set de măsurători craniene (Martin 1928b, p. 625–678; Bräuer 1998, p. 160-192) și postcraniene (Martin 1928b, p. 1005–1052; Bräuer 1998, p. 193–232).

Statura scheletică a fost estimată pe baza metodei propuse de Pearson (Pearson 1899 *apud* Rösing 1988, p. 597), iar pentru încadrarea în categorii a fost aplicat modelul lui Martin (Martin 1928a, p. 246).

Alături de statura scheletică, protocolul de lucru a inclus și calculul greutății scheletice (Ruff *et alii* 1991 *apud* Auerbach, Ruff 2004).

De asemenea, au fost înregistrate și o serie de caractere non-metrice de la nivelul craniului și scheletului postcranian, pe baza unor lucrări specifice (Mann *et alii* 2016; Hauser, De Stefano 1989; Finnegan 1978).

Pentru identificarea modificărilor patologice dentare și osoase au fost utilizate o serie de lucrări din literatura de specialitate (Mann, Hunt 2005; Roberts, Manchester 2005; Ortner 2003; Barnes 1994).

Nu în ultimul rând, au fost discutate în cadrul lucrării și unele aspecte în ceea ce privește stresul biomecanic, atât prin surprinderea unor markeri musculo-scheletici (Borgognini Tarli, Paciani 1993, p. 139–169)[3], cât și prin calculul asimetriei osoase (Auerbach, Ruff 2006).

REZULTATE

Inventar scheletic

Din schelet lipsesc câteva oase de la mâna stângă (patru carpiene: scafoid, piramidal, pisiform și trapezoid; două metacarpiene: Mc_1 și Mc_2 și nouă falange), de la cea dreaptă (piramidalul dintre oasele carpiene, toate metacarpienele și opt falange), treimea proximală femurală stângă, cea mai mare parte a femurului drept (fără treimea proximală), patelele, oasele piciorului stâng și o serie de oase de la piciorul drept (un tarsian: cuneiformul III; metatarsianul Mt_1 și toate falangele) (Fig. 1).

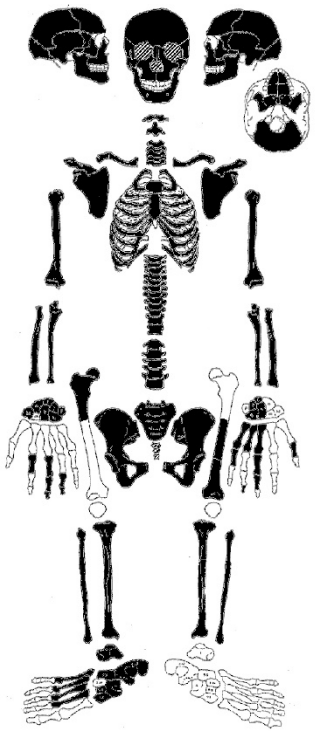

Figura 1. *Inventarul scheletic al individului din mormântul nr. 3 de la Poarta Albă / The skeletal inventory of the individual belong to grave nr. 3 from Poarta Albă.*

[2] Au fost apreciate doar sectoarele exocranian și palatal, aspectul endocranian nefiind vizibil.

[3] Vezi și metoda standardizată de înregistrare propusă de Myszka, Piontek 2012.

Determinarea sexului și estimarea vârstei la deces

În vederea determinării sexului a fost înregistrat un set de câte cinci caracteristici de diagnostic sexual de la nivelul coxalelor și craniului. Astfel, pe coxal, bilateral, din arcul ventral este vizibilă o ușoară creastă, concavitatea subpubiană și sulcusul preauricular lipsesc, ramul ischio-pubian este lat în vedere medială, iar marele șanț sciatic, îngust. Craniul prezintă glabelă, creastă nucală și eminență mentală moderat dezvoltate, proces mastoid robust și proeminent și margine supraorbitală cu margini rotunjite. Gradul de dezvoltare și morfologiile înregistrate sunt definitorii pentru sexul masculin, aspect întărit și de trăsăturile generale ale celorlalte oase, care sunt lungi, masive, groase, cu locuri extinse de inserţie musculară și cu epifize de dimensiuni relativ mari.

Figura 2. *Modificări degenerative avansate ale capătului sternal al primei coaste drepte / Advanced degenerative changes of the sternal end of the first right rib.*

Vârsta la deces a fost apreciată pe baza a cinci indicatori (Tab. 1). Astfel, morfologiile simfizelor pubiene se înscriu în faza V de evoluție, iar cele ale suprafețelor auriculare, în faza 7. Suturile craniene sunt complet obliterate în vedere exocraniană. Modificările degenerative ale capătului sternal al primei coaste se înscriu între gradele 4–5 (Fig. 2), iar cele ale tuberculului costal, între gradele 3–4; morfologia capătului sternal al celei de-a patra perechi de coaste se încadrează în faza 7 de evoluție. Prin urmare, vârsta la deces a fost estimată în intervalul cuprins între 45,6–59,2 ani (adult bătrân).

Analiză biometrică și caractere descriptive

A. Scheletul cranian **(Tab. 4)**

În vedere superioară (Fig. 3/a), craniul are formă ovoidă și este criptozig. Craniul neural este scurt, îngust, brahicran, scund în înălțime, ortocran și tapeinocran. Fruntea este foarte îngustă/ îngustă, cu margini ovale, stenometopă și camemetopă. Parietalele sunt bombate. Occipitalul are foramen microsemic, este larg, are formă de casă în vedere posterioară (Fig. 3/b) și prezintă o ușoară convexitate la nivelul protuberanței occiptale externe, în vedere laterală (Fig. 3/c). În vedere anterioară (Fig. 3/d), fața este îngustă, cu etaj facial total foarte jos și hipereuriprosop, etaj superior mijlociu și mezen și segment mijlociu leptoprosop. Orbitele sunt mijlocii și înalte, hipsiconche. Nasul este mijlociu, înalt și leptorin, cu uvertură nazală în formă de inimă și margine inferioară ascuțită. În vedere inferioară (Fig. 3/e), arcada alveolară superioară este parabolică și brahiurană, iar palatul, mezostafilin și chemostafilin. Profilul facial este ortognat, iar mandibula, largă și dolicostenomandibulară, cu gonioane ușor răsfrânte.

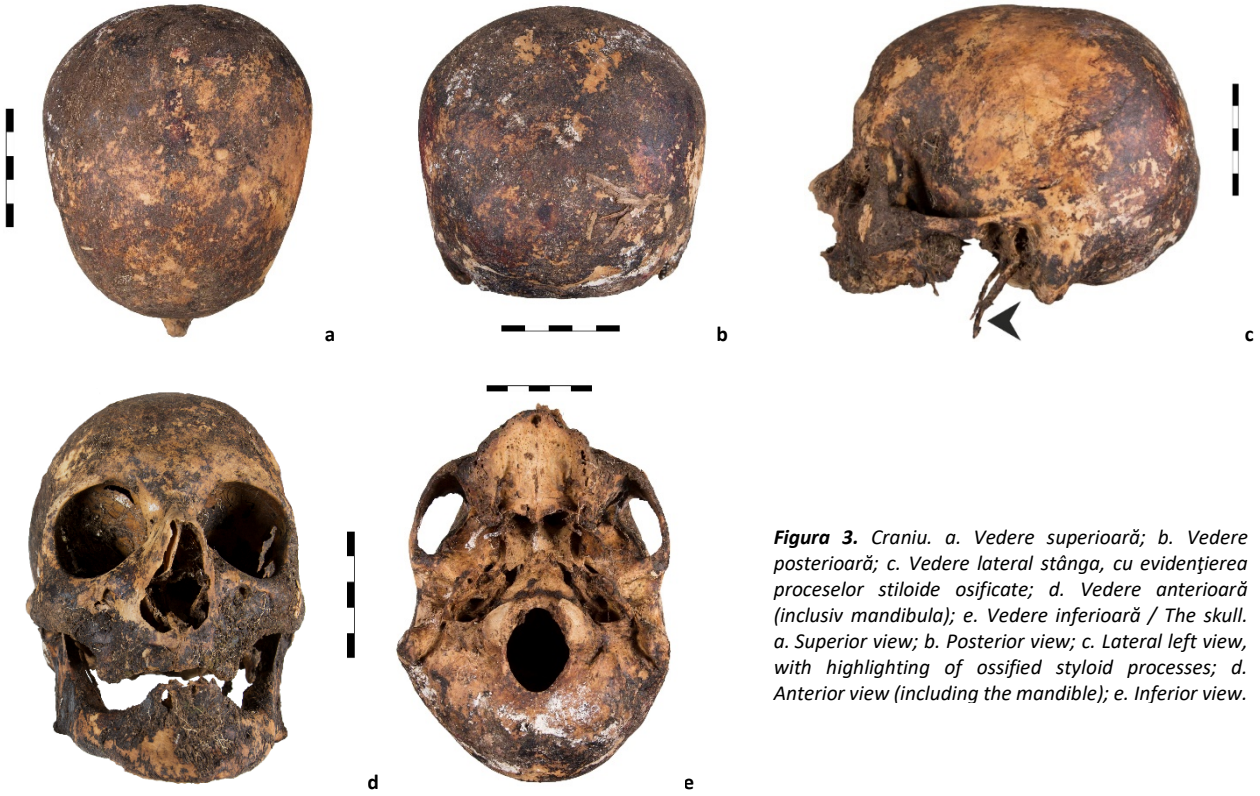

Figura 3. *Craniu. a. Vedere superioară; b. Vedere posterioară; c. Vedere lateral stânga, cu evidenţierea proceselor stiloide osificate; d. Vedere anterioară (inclusiv mandibula); e. Vedere inferioară / The skull. a. Superior view; b. Posterior view; c. Lateral left view, with highlighting of ossified styloid processes; d. Anterior view (including the mandible); e. Inferior view.*

B. Scheletul postcranian (Tab. 5)

Claviculele sunt robuste și scurte, iar omoplații, înalți, brahimorfi, cu cavități glenoide piriforme. Humerușii sunt euribrahi, radiusurile – mijlocii, ulna stângă – platolenică, iar cea dreaptă, eurolenică. Sacrumul este homobazal și platihieric. Femurul drept este platimer, tibia stângă, mezocnemică, iar cea dreaptă, platicnemică.

Statura și greutatea scheletică

Statura scheletică a fost calculată prin aplicarea unor ecuații de regresie, pe baza dimensiunilor maxime ale humerușilor, radiusurilor și tibiilor. A fost obținută o valoare de 164,0 ± 3,5 cm, situată la limita inferioară a categoriei mijlocii.

În urma calculului greutății scheletice s-a obținut o valoare de 67,02 kg.

Caractere epigenetice

La nivelul craniului, au fost identificate câteva caractere non-metrice. Astfel, dintre structurile supraorbitale, remarcăm prezența pe stânga a unui foramen supraorbitar, iar în dreapta a unui șanț surpraorbitar. Pe osul zigomatic drept a fost identificat un foramen zigomatico-facial. Individul nu prezintă oase wormiene (suturale), iar punțile pterigo-spinoase și pterigo-alare sunt incomplete, exprimate bilateral sub forma unor spiculi. Oasele temporale sunt prevăzute cu procese stiloide osificate extrem de alungite (Fig. 3/c). Mandibula prezintă pe cele două laturi câte un foramen mental.

În segmentul postcranian au fost identificate caractere discrete doar la nivelul sternului (proces xifoid bifid, Fig. 4), omoplaților (fațete articulare acromiale, Fig. 5 și foramen suprascapular stâng), sacrumului (fațete bilaterale sacrale accesorii) și calcaneului drept (suprafață articulară talară inferioară și fațetă dublă calcaneală anterioară).

Figura 4. *Osificarea ligamentului costo-clavicular drept și a procesului xifoid. Proces xifoid bifid (stern, anterior) / Ossification of right costo-clavicular ligament and xifoid process. Bifid xifoid process (sternum, anterior).*

Figura 5. *Fațete articulare acromiale (omoplați, medial) / Acromial articular facets (scapulae, medial).*

Patologii osoase și dentare

A. Maladii/anormalități congenitale și neuromecanice

Sacrumul individului este exprimat sub forma unei variante care prezintă un dublu defect de tub neural, rezultat prin sudarea la acesta atât a ultimei vertebre lombare (sacralizarea L_5), cât și a primei vertebre coccigiene (sacralizarea Ccg_1). Ambele tipuri de fuziuni sunt bilaterale, cu elemente parțial conectate și simetrice (Fig. 6).

Figura 6. *Sacralizarea L_1 și Ccg1 (sacrum: a – anterior, b – posterior) / Sacralization of L_1 and Ccg_1 (sacrum: a – anterior, b – posterior).*

B. Boli dentare și patologii asociate maxilarelor

Cu excepția I_2 stâng și I_1–I_2 drepţi (pierduți postmortem), individul prezintă exclusiv pierderi dentare antemortem. Pierderile sunt complete pe maxile (I^1–M^2 stângi; I^1–M^2 drepţi; Fig. 7) și parțiale (cvasicomplete) la nivelul mandibulei (I_1, $C_{\#}$–M_2 stângi; $C_{\#}$–M_2 drepţi; Fig. 8).

Figura 7. *Pierderi dentare complete, antemortem, pe maxile (craniu, inferior) / Complete antemortem dental loss on the maxilla (skull, inferior).*

Figura 8*. Pierderi dentare cvasitotale, antemortem (mandibulă, superior) / Quasi-total antemortem dental loss (mandible, superior).*

C. Traumatisme

La nivelul cavității nazale a fost identificată o deviație de sept (Fig. 9). Prevalența acestei manifestări crește odată cu înaintarea în vârstă și este asociată de regulă cu sinuzite maxilare (concha buloasă) sau poate constitui rezultatul unor traumatisme (Mays 2012, p. 319).

Figura 9. *Deviație de sept (craniu, anterior) / Septal deviation (skull, anterior).*

În perimetrul a trei coaste de pe partea dreaptă au fost identificate tot atâtea fracturi, care prezintă semne de vindecare completă (Fig. 10).

Figura 10. *Fracturi vindecate (coaste, dreapta) / Healed fractures (ribs, right).*

D. Boli articulare

Numeroase morfologii, localizate la diferite etaje scheletice, reprezintă markeri ai osteoartritei (osteoartroză), mai exact ai osteoartritei de tip poliarticular (Fig. 11).

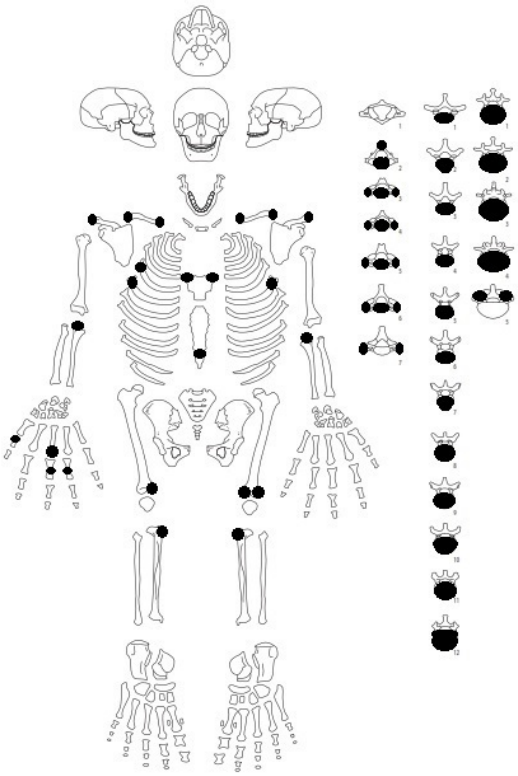

Figura 11. *Distribuția scheletică a modificărilor osoase cauzate de osteoartroză / Skeletal distribution of osteoarthritis changes.*

Astfel, o serie de manifestări se prezintă sub forma unor suprafețe poroase cu contur neregulat, fiind identificate în perimetrul următoarelor oase: clavicule (în dreptul extremităților laterale și mediale, Fig. 12), omoplați (pe fețetele articulare acromiale), stern (suprafețe ce au condus la osificări bilaterale ale primului ligament costo-clavicular, în special cel de pe dreapta și la osificarea asimetrică a procesului xifoid, Fig. 4) și vertebre (pe corpurile vertebrale ale cervicalelor C_2–C_6).

Figura 12. *Suprafețe poroase cu margini neregulate (clavicule: a – lateral, b – medial) / Porous surfaces with irregular margins (clavicles: a – lateral, b – medial).*

Au fost observate și expresii ale eburnației, un marker al osteoartritei localizat la nivelul axisului (pe procesul odontoid, Fig. 13), vertebrelor (pe fețetele anterioare superioare ale vertebrelor cervicale C_3–C_7 și lombarei L_5, Fig. 14), coastelor (în aria unei articulații costo-vertebrale stângi și uneia de pe dreapta), oaselor de la mână (metacarpianul Mc_3 drept, distal și falanga 1 de la mâna dreaptă, a policelui), femurului stâng (pe condilul medial) și tibiilor (pe condilii mediali, Fig. 15)[4].

Alt indicator al osteoartritei este reprezentat de osteofite („ciocuri de papagal"), prezente îndeosebi la nivelul coloanei vertebrale: pe corpurile unor vertebre cervicale (C_2–C_6; Fig. 16), toracale (T_1–T_{12}, dar de mai mici dimensiuni) și lombare (L_1–L_4; Fig. 17). Osteofite au mai fost identificate și la nivelul ulnelor, pe suprafețele superioare olecraniene sau la nivelul diafizelor a două falange de la mâna dreaptă.

Figura 13. *Eburnație pe procesul odontoid (axis, anterior) / Eburnation on the odontoid process (axis, anterior).*

Figura 14. *Eburnație la nivel lombar pe fețetele vertebrale antero-superioare (L_5, anterior) / Lumbar eburnation on antero-superior vertebral facets (L_5, anterior).*



Figura 15. *Eburnație pe condilii mediali tibiali (tibii, proximal) / Eburnation on tibial medial condyles (tibiae, proximal).*

Figura 16. *Osteofite pe corpurile vertebrale (vertebre cervicale, anterior) / Osteophytes on vertebral bodies (cervical vertebrae, anterior).*

[4] Prezența eburnației la nivelul condilului medial tibial drept ne face să credem că este foarte posibil ca manifestări ale acesteia să se fi regăsit și pe condilul medial femural drept și, deci, să avem și la acest nivel o simetrie în ceea ce privește distribuția bolii.

Figura 17. *Osteofite pe corpurile vertebrale (vertebre lombare, superior și inferior) / Osteophytes on vertebral bodies (lombar vertebrae, superior and inferior).*

Nu în ultimul rând, individul de la Poarta Albă prezintă și semne ale osteoartritei de tipul suprafețelor neregulate cu contur osteofitic (la nivelul unei articulații costo-vertebrale drepte și pe femurul stâng, în perimetrul celor doi epicondili).

Altă manifestare patologică, de natură articulară, este hernia discală, certificată pe baza prezenței nodulilor Schmorl, identificați pe corpurile vertebrale inferioare a trei vertebre toracale (Fig. 18).

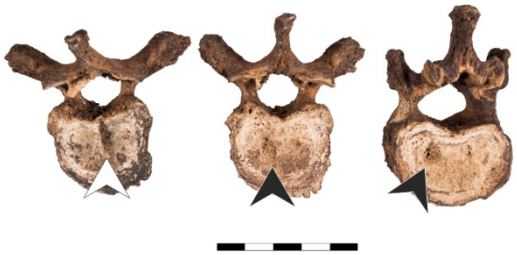

Figura 18. *Noduli Schmorl pe corpurile vertebrale (vertebre toracale, inferior) / Schmorl nodes on vertebral bodies (toracal vertebrae, inferior).*

Stres biomecanic (ocupațional)

O serie de caracteristici evidențiate la nivelul scheletului postcranian (Tab. 2; Fig. 19–21) reprezintă rezultatul unor activități fizice cotidiene, moderate sau intense, de lungă durată, efectuate constant, cu regularitate. Pe de o parte, este vorba despre markerii musculo-scheletici, care, după cum le spune și numele, se identifică prin morfologii cauzate de inserția mușchilor, tendoanelor sau ligamentelor la nivelul periostului sau cortexului osos subiacent (Chapman 1997, p. 497).

Observațiile mai cuprind și o serie de indicatori metrici și non-metrici ai stresului funcţional, nutrițional și ambiental. Structurile identificate sunt de tipul degenerescențelor articulare (discutate mai înainte), fațetelor accesorii sau leziunilor entezopatice (Tab. 3).

Asimetria osoasă reprezintă și ea un indicator al stresului biomecanic. A fost calculată în cazul humerușilor (1,1), radiusurilor (2,2) și tibiilor (-0,8). Valorile pozitive ne indică o preferinţă în utilizarea părţii drepte la acel nivel, iar cele negative, o predilecție pentru utilizarea părții stângi.

Figura 19. *Modificări ale marginilor laterale și tuberculului infraglenoizi (omoplați, posterior) / Changes in lateral margins and infraglenoid tubercles (scapulae, posterior).*

Figura 20. *Variații ale tuberozităților bicipitale și diafizelor la mijloc (radiusuri, anterior) / Variations of bicipital tuberosities and middle diaphyses (radii, anterior).*

Figura 21. *Tuberozități tibiale bine exprimate (tibii, anterior) / Well developed tibial tuberosities (tibiae, anterior).*

DISCUȚII ȘI CONCLUZII

Individul din mormântul nr. 3 de la Poarta Albă face parte, cel mai probabil, dintr-o necropolă a unei colonii de muncă forțată, cum ar fi cea de la Galeșu[5]. Este aproximativ complet, cu oase cvasiîntregi. Resturile osteologice sunt bine conservate, nefiind afectate de agenții tafonomici din sol. În schimb, se remarcă, pe suprafața majorității oaselor, zone cu aspect negricios, ce variază ca întindere și grosime, rezultate în urma procesului de descompunere a defunctului. În legătură cu tafonomia resturilor osteologice, reținem, din informațiile arheologice, faptul că defunctul fusese învelit sau îmbrăcat cu o țesătură groasă cu urme de arsură. Deși fenomenul de combustie nu lipsește din descrierea complexului funerar, facem precizarea că oasele nu au avut de suferit de pe urma acesteia, urme de arsură

[5] Pentru detalii în legătură cu fosta colonie de muncă forțată din perioada comunistă de la Galeșu (astăzi sat Nazarcea, comuna Poarta Albă), vezi Dragoman *et alii* 2018.

(secundară) fiind prezente doar la nivelul tibiilor. Dacă adăugăm aici și faptul că subiectul are o vârstă din categoria adult bătrân, tragem concluzia că nu este vorba despre Dragoș Rambela.

Deși informațiile antropologice nu au susținut bănuielile arheologice sau informațiile cu privire la persoana defunctului din lucrările de memorialistică, acest lucru nu îl face mai puțin important. Din păcate, nici la întrebarea, firească de altfel, dacă mormântul aparține unui deținut politic (sau unui deținut de drept comun), analiza antropologică nu poate da un răspuns ferm. Totuși, suntem tentați să credem într-un răspuns afirmativ, dacă ținem seama de cele câteva traumatisme (deviația de sept și cele trei fracturi costale) și, mai ales, dacă privim în ansamblu tabloul clinic al individului, unul cu numeroși markeri ai stresului ocupațional, bine exprimați, în concordanță cu condițiile generale de viață ale persoanelor deținute din coloniile de muncă forțată.

În acest sens, cunoaștem că regimul deținuților de la Canal era unul de exterminare: „*Regimul de muncă era extrem de aspru. Internaţii din coloniile de muncă erau folosiţi la muncă brută, cu mijloace rudimentare, în domenii precum construcţii, minerit, agricultură sau amenajarea teritoriului. Normele fixate erau foarte greu sau imposibil de îndeplinit. Deţinuţii erau ţinuţi în condiţii improprii, de cele mai multe ori în barăci insalubre, care nu îi protejau nici de frig, nici de căldură. Mâncarea era puţină şi proastă. Oamenii erau supuşi bătăilor, torturii, violenţelor psihologice şi muncii extenuante. Ei mai aveau de suferit din cauza frigului sau căldurii, a izolării sau supraaglomerării. Ca o regulă, deţinuţii erau deprivaţi de odihnă, apă, mâncare şi medicamente. În toate coloniile, rata mortalităţii era ridicată. Persoanele decedate din cauza regimului de detenţie erau îngropate de obicei în morminte nemarcate sau în gropi comune. Au fost situaţii în care oamenii au fost îngropaţi de vii sau în care cadavrele au fost profanate*” (Cioflâncă, Radu 2013, p. 306).

Cele cinci morminte descoperite în *Cimitirul Nou* de la Poarta Albă sunt nemarcate, deși pentru cimitirele istorice din vecinătate, dezafectate de cel puţin 70 de ani, încă se mai păstrează marcajele: cruci de piatră, cruci de lemn căzute, pietre etc.

Mai știm și că „*În principal, munca în lagăre consta în lucrări de excavații și transportul pământului la locurile desemnate, încărcări și descărcări de vagoane cu pământ, sfărâmarea pietrei la carieră, construirea de căi ferate, barăci, clădiri*” (...) Peste tot la Canal, în proporție de 90%, deținuții au muncit cu cazmaua, lopata și roaba (Mareș 2008, p. 205).

Individul de sex masculin, înalt de 1,64 m și având o greutate de aproximativ 67 kg, poartă pecetea unei osteoartroze poliarticulare. Judecând după caracterul simetric al leziunilor, dar și după prezența manifestărilor la nivelul articulațiilor metacarpo-falangeale și interfalangeale proximale (în ciuda absenței unei părți însemnate din oasele de la mâini și picioare), conchidem că avem de a face cu o artropatie erozivă de tipul artritei reumatoide (Ortner 2003, p. 561–565). Diagnosticul diferențial al artritei reumatoide se face cel mai adesea cu spodiloartropatia, în schimb excludem această din urmă formă, deoarece lipsesc manifestările patologice la nivel sacro-iliac, precum și entezitopatiile (Inoue *et alii* 1999, p. 5).

Alte manifestări patologice întâlnite, cum ar fi fuziunea L_5 la sacrum este asociată de regulă cu ușoare dureri de spate, simptome produse prin iritarea/ inflamarea nervilor sciatici (sciatică) și disfuncții sacroiliace. Sacralizarea L_5, în asociere cu durerile de spate, este cunoscută în literatura medicală sub numele de sindrom Bertolotti (Lian *et alii* 2018, p. 996).

Tabloul clinic este întregit și de pierderile dentare antemortem, însoțite de resorbția completă a alveolelor. Acestea constituie rezultatul bolii periodontale și au o etiologie multifactorială: genetică, dietară sau aflată în legătură cu igiena orală (Lieverse *et alii* 2007, p. 330).

Pe lângă valențele arheologico-istorice, prin particularitățile lui, individul posedă și o valoare biologică deosebită. În sprijinul acestei afirmații stă și prezența unui caracter non-metric destul de rar întâlnit în materialele scheletice. Este vorba despre alungirea (bilaterală) a procesului stiloid, cunoscută și sub denumirea de sindrom Eagle, deoarece a fost descris prima dată de otorinolaringologul american Watt Weems Eagle (Eagle 1937). Procesele stiloide osificate măsoară 43,5 mm pe stânga și 49,2 mm în dreapta, deci au dimensiuni de peste 30,0 mm, valoare ce reprezintă limta inferioară peste care, unii autori (Mann *et alii* 2016, p. 180) au stabilit că ne aflăm în prezența sindromului Eagle.

Un proces stiloid alungit poate fi rezultatul a două evoluții: o alungire propriu-zisă a acestuia sau rezultanta unei alungiri secundare, pe baza fuziunii cu ligamentul stilohioid osificat. Cu ajutorul unui set de trăsături morfologice (Šikanjic, Vlak 2010, p. 249), considerăm că ne aflăm în fața unui proces stiloid alungit, rezultat al fuziunii cu ligamentul stilohioid osificat. Acest aspect derivă și din faptul că au fost observate modificări corespunzătoare și la nivelul coarnelor mici ale hioidului (Fig. 22). Simptomele stilalgiei (Badea 2010, p. 227), așa cum mai este cunoscut sindromul Eagle, diferă foarte mult în funcție de mecanismul patogenetic și de structurile anatomice comprimate sau iritate de procesul stiloid, variind de la durere cervico-facială la ischemie cerebrală (Piagkou *et alii* 2009, p. 545).

Figura 22. *Osificări ale ligamentelor stilohioide (hioid, anterior) / Ossification of the stilohioid ligaments (hyoid, anterior).*

Toate aceste osificări, la care se adaugă și cea a procesului xifoid de la nivelul sternului, despre care cunoaștem că adesea se produce la vârste înaintate (White, Folkens 2005, p. 184), ne fac să credem că în realitate individul ar fi putut să aibă o vârstă mai înaintată decât cea estimată de noi în intervalul cuprins între 45,6–59,2 ani.

Pentru mai buna cunoaștere a fenomenului concentraționar comunist din România, îmbinarea informațiilor oferite de istorie și arheologie cu cele înregistrate de antropologia fizică este cum nu se poate mai potrivită, cel puțin dacă judecăm prin prisma obiectivității în raport cu descrierile din literatura memorialistică sau mărturiile orale. Antropologia încearcă în această conjunctură să își aducă aportul, cercetările acestui tip de cazuistică fiind dintre cele mai incitante.

MULȚUMIRI

Doresc să îi mulțumesc doamnei Emilia Corbu, pentru oportunitatea pe care mi-a oferit-o prin studiul acestui schelet, pus la dispoziție împreună cu toată documentația aferentă.

Nu în ultimul rând, se cuvin mulțumiri și domnului Cătălin Nicolae (Institutul de Arheologie "Vasile Pârvan", București), pentru ajutorul necondiționat oferit la efectuarea fotografiilor.

Bibliografie

Akmolla 2011 – G. Akmolla, *Tătarii*, volumul II, Editura Boldaș, Constanța, 2011.

Auerbach, Ruff, 2004 – B. M. Auerbach, C. B. Ruff, *Human body mass estimation: a comparison of "morphometric" and "mechanical" methods*, AJPA 125, 2004, 4, p. 331–342.

Auerbach, Ruff 2006 – B. M. Auerbach, C. B. Ruff, *Limb bone bilateral asymmetry: variability and commonality among modern humans*, JHE 50, 2006, 2, p. 203–218.

Badea 2010 – O. Badea, *Sinonimia în terminologia biomedicală de origine engleză*, Studia Universitatis Petru Maior. Philologia 11, 2010, p. 222–229.

Barnes 1994 – E. Barnes, *Developmental defects of the axial skeleton in paleopathology*, Niwot, 1994.

Borgognini-Tarli, Paciani 1993 – S. Borgognini-Tarli, E. Paciani (eds.), *I resti umani nello scavo archeologico. Metodiche di recupero e studio*, Roma, 1993.

Bräuer 1998 – G. Bräuer, *Osteometrie*, în: R. Knußmann, I. Schwidetzky, H. W. Jürgens, G. Ziegelmayer (eds.), *Anthropologie, Handbuch der vergleichenden Biologie des Menschen*, zugleich 4, Auflage der Lehrbuchs der Anthropologie, begründet von Rudolf Martin, Sonderdruck, Band I/1: Wesen und Methoden der Anthropologie, Stuttgart, 1988, p. 160–232.

Brooks, Suchey 1990 – S. Brooks, J. M. Suchey, *Skeletal age determination based on the os pubis: a comparison of the Acsádi-Nemeskéri and Suchey-Brooks methods*, Human Evolution 5, 1990, 3, p. 227–238.

Buikstra, Ubelaker 1994 – J. E. Buikstra, D. H. Ubelaker (eds.), *Standards for data collection from human skeletal remains*, Arkansas Archaeological Survey Research, Series No. 44, Fayetteville, Arkansas, 1994.

Călvărăsan 1998 – L. Călvărăsan, *Istoria în lacrimi. Episodul Târgșor și altele*, vol. II, Sibiu, 1998.

Chapman 1997 – N. E. M. Chapman, *Evidence for spanish influence on activity induced musculoskeletal stress markers at Pecos Pueblo*, IJO 7, 1997, 5, p. 497–506.

Cioflâncă, Radu 2013 – A. Cioflâncă, A. Radu, *Instalarea comunismului văzută de la tribună și din stradă. Mobilizare și represiune în România până la moartea lui Stalin*, în: A. Mihalache, A. Cioflâncă (eds.), *Istoria recentă altfel. Perspective culturale*, Iași, 2013, p. 289–335.

Corbu, Pandrea 2019 – E. Corbu, S. Pandrea, *O necropolă a deţinuţilor politic de la Poarta-Albă*, MCA 15, 2019, p. 235–243.

DiGangi *et alii* 2009 – E. A. DiGangi, J. D. Bethard, E. H. Kimmerle, L. W. Konigsberg, *A new method for estimating age-at-death from the first rib*, AJPA 138, 2009, 2, p. 164–176.

Dragoman *et alii* 2018 – R. A. Dragoman, S. Oanță-Marghitu, T. Vasilescu, C. Nicolae, M. Florea, *Ruinele unui proiect modernist: cercetări arheologice în fosta colonie de muncă forțată din perioada comunistă de la Galeșu/Nazarcea, Canalul Dunăre-Marea Neagră*, MCA 14, 2018, p. 265–286.

Eagle 1937 – W. W. Eagle, *Elongated styloid process. Report of two cases*, Archives of Otolaryngology 25, 5, 1937, p. 584–587.

Finnegan 1978 – M. Finnegan, *Non-metric variation of the infracranial skeleton*, JAnat 125, 1978, 1, p. 23–37.

Ferembach *et alii* 1980 – D. Ferembach, I. Schwidetsky, M. Stloukal, *Recommendations for age and sex diagnoses of skeletons*, Workshop of European Anthropologists, JHE 9, 1980, 7, p. 517–549.

Hauser, De Stefano 1989 – G. Hauser, G. F. De Stefano, *Epigenetic variants of the human skull*, E. Schweizerbart'sche Verlagsbuchhandlung, Stuttgart, 1989.

Inoue *et alii* 1999 – K. Inoue, S. Hukuda, M. Nakai, K. Katayama, J. Huang, *Erosive peripheral polyarthritis in ancient japanese skeletons: a possible case of rheumatoid arthritis*, IJO 9, 1999, 1, p. 1–7.

Işcan *et alii* 1985 – M. I. Işcan, S. R. Loth, R. K. Wright, *Age estimation from the rib by phase analysis: white females*, JFS 30, 1985, 3, p. 853–863.

Lian *et alii* 2018 – L. Lian, N. Levine, W. Cho, *A review of lumbosacral transitional vertebrae and associated vertebral numeration*, European Spine Journal 27, 2018, 5, p. 995–1004.

Lieverse *et alii* 2007 – A. R. Lieverse, D. W. Link, V. I. Bazaliiskiy, O. I. Goriunova, A. W. Weber, *Dental health indicators of hunter-gatherer adaptation and cultural change in Siberia's Cis-Baikal*, AJPA 134, 2007, 3, p. 323–339.

Lovejoy *et alii* 1985 – C. O. Lovejoy, R. S. Meindl, T. R. Pryzbeck, R. P. Mensforth, *Chronological metamorphosis of the auricular surface of the ilium: a new method for the determination of adult skeletal age at death*, AJPA 68, 1985, 1, p. 15–28.

Mann, Hunt 2005 – R. W. Mann, D. R. Hunt 2005, *Photographic regional atlas of bone disease. A guide to pathologic and normal variation in the human skeleton*, 3rd edition, Springfield, 2005.

Mann *et alii* 2016 – R. W. Mann, D. R. Hunt, S. Lozanoff, *Photographic regional atlas of non-metric traits and anatomical variants in the human skeleton*, Springfield, 2016.

Mareș 2008 – C. Mareș, *Canalul Dunăre-Marea Neagră*, în: A. Muraru (ed.), *Dicționarul penitenciarelor din România comunistă (1945–1967)*, Iași, 2008, p. 199–252.

Martin 1928a – R. Martin, *Lehrbuch der Anthropologie in systematischer darstellung mit besonderer berücksichtigung der anthropologischen methoden; für studierende, ärzte und forschungsreisende*, Zweite vermehrte auflage, Erste band: Somatologie, Jena, 1928, p. 1–578.

Martin 1928b – R. Martin, *Lehrbuch der Anthropologie in systematischer darstellung mit besonderer berücksichtigung der anthropologischen methoden; für studierende, ärzte und forschungsreisende*, Zweite vermehrte auflage, Zweite band: Kraniologie, osteologie, Jena, 1928, p. 580–1182.

Mays 2012 – S. Mays, *Nasal septal deviation in a mediaeval population*, AJPA 148, 2012, 3, p. 319–326.

Myszka, Piontek 2012 – A. Myszka, J. Piontek, *Variation of musculoskeletal stress markers in the medieval population from Cedynia (Poland) – proposal of standardized scoring method application*, Collegium Antropologicum 36, 2012, 3, p. 1009–1017.

Ortner 2003 – D. J. Ortner, *Identification of pathological conditions in human skeletal remains*, 2nd ed., San Diego, 2003.

Pearson 1899 – K. Pearson, *Mathematic contributions to the theory of evolution. V. On the reconstruction of stature of prehistoric races*, PhTRS, ser. A, vol. 192, 1899, p. 169–244.

Piagkou *et alii* 2009 – M. Piagkou, S. Anagnostopoulou, K. Kouladouros, C. Piagkos, *Eagle's syndrome: a review of the literature*, Clinical Anatomy 22, 2009, 5, p. 545–558.

Roberts, Manchester 2005 – C. Roberts, K. Manchester, *The archaeology of disease*, 3rd ed., Sparkford, 2005.

Rösing 1988 – F. W. Rösing, *Körperhöhenrekonstruktion aus skelettmaßen*, în: R. Knußmann, I. Schwidetzky, H. W. Jürgens, G. Ziegelmayer (eds.), *Anthropologie, Handbuch der vergleichenden Biologie des Menschen, zugleich 4, Auflage der Lehrbuchs der Anthropologie, begründet von Rudolf Martin*, Sonderdruck, B and I /1: Wesen und Methoden der Anthropologie, Stuttgart, 1988, p. 586–599.

Ruff *et alii* 1991 – C. B. Ruff, W. W. Scott, A. Y-C. Liu, *Articular and diaphyseal remodeling of the proximal femur with changes in body mass in adults*, AJPA 86, 1991, 3, p. 397–413.

Šikanjic, Vlak 2010 – P. R. Šikanjic, D. Vlak, *Elongated styloid process in late medieval skeletons from Uzdolje-Grablje, Croatia*, IJO 20, 2010, 2, p. 248–252.

White, Folkens 2005 – T. D. White, P. A. Folkens, *The human bone manual*, Burlington, 2005.

ANEXĂ
CARACTERISTICI ANTROPOLOGICE METRICE ŞI NON-METRICE

Metodă	Vârsta medie (ani)	Interval
Simfize pubiene	45,60	27,00–66,00 ± 10,40
Suprafețe auriculare	54,50	50,00–59,00
Suturi craniene	51,50 +	–
Prima coastă	58,21	50,23–66,19
A patra coastă	59,20	–

Tabel 1. *Metodele utilizate pentru estimarea vârstei la deces și valorile medii obținute / Age at death estimation methods and mean values obtained.*

Caracteristică	Categorie St/Dr
1. Margine laterală omoplat (origine *teres minor*) (Fig. 19)	3/3
2. Tubercul infraglenoid omoplat (origine *triceps brachii*) (Fig. 19)	2/2
3. Șanț bicipital humerus (inserție *pectoralis major*)	2/2
4. Tuberozitate deltoidă humerus (inserție *musculus deltoideus*)	2/2
5. Tuberozitate bicipitală radius (inserție *biceps brachii*) (Fig. 20)	3/3
6. Diafiză la mijloc radius (origine *pronator teres*) (Fig. 20)	2/2
7. Tuberozitate gluteală femur (inserție *gluteus maximus*)	–/2
8. *Linea aspera* femur (origine *vastus lateralis*; inserție *adductoris*)	2/–
9. Tuberozitate tibială (inserție ligament patelar *quadriceps femoris*) (Fig. 21)	3/3
10. Creastă soleală tibie (inserție *musculus popliteus*)	3/3

Tabel 2. *Gradul de dezvoltare a unor caracteristici înregistrate la nivelul segmentului postcranian / The degree of development of some features at the postcranial segment.*

Caracteristică	St/Dr
Platimerie femurală	–/Da
Platicnemie tibială	–/Da
Hernie Schmorl	Da
Osteoartroză coloană vertebrală	Da
Eroziune articulație claviculo-sternală	Da/Da
Osteoartroză articulație costo-vertebrală	Da/Da
Osteoartroză articulație acromio-claviculară	Da/Da
Exostoze suprafață superioară olecraniană	Da/Da
Fațete sacro-iliace accesorii	Da/Da
Eroziune suprafețe condili femurali și tibiali, porozitate și eburnatie	Da/Da
Sulc cvadricipital tibie	Da/Da

Tabel 3. *Degenerescențe articulare, fațete accesorii și leziuni entezopatice/ Articular degenerative changes, accessory facets and enthesopathic lesions.*

Dimensiuni/Indici	Valori[6]	Categorie
1. Diametru antero-posterior maxim craniu (g – op)	175,2	scurtă
5. Lungime bază craniu (n – ba)	97,0	
7. Lungime *foramen magnum* (ba – o)	37,0	
8. Diametru transversal maxim craniu (eu – eu)	141,0	îngustă
9. Lărgime frontală minimă (ft – ft)	92,8	îngustă
10. Lărgime frontală maximă (co – co)	111,6	foarte îngustă
12. Lăţime occipital (ast –ast)	112,3	
16. Lăţime *foramen magnum* (⊥ pe 7)	27,8	
17. Înălţime craniu (ba – b)	127,3	scundă
20. Înălţime craniu (po – b)	109,6	scundă
26. Arc frontal sagital (n – b)	121,0	
27. Arc parietal sagital (b – l)	121,0	
29. Coardă frontală sagitală (n – b)	109,6	
30. Coardă parietală sagitală (b – l)	104,6	
40. Lungime faţă (ba – pr)	84,3	
45. Lăţime faţă (zy – zy)	125,9	îngustă
46. Lăţime bimaxilară (zm – zm)	85,1	
47. Înălţime totală faţă (n –gn)	98,0	foarte joasă
48. Înălţime superioară faţă (n – pr)	64,2	mijlocie
51 s. Lungime orbitară (mf – ek)	40,2	mijlocie
51 d. Lungime orbitară (mf – ek)	40,0	mijlocie
52 s. Înălţime orbită (⊥ pe 51 s)	35,8	înaltă
52 d. Înălţime orbită (⊥ pe 51 d)	35,7	înaltă
54. Lăţime nas (al – al)	24,1	mijlocie
55. Înălţime nas (n – ns)	53,5	înaltă
60. Lungime arcadă alveolară superioară (pr – alv)	47,4	
61. Lăţime arcadă alveolară superioară (ekm – ekm)	54,8	
62. Lungime maximă palat (ol – sta)	42,4	
63. Lăţime maximă palat (enm – enm)	35,1	
64. Adâncime palat (în spatele M^3 stâng)	5,8	
64. Adâncime palat (în spatele M^3 drept)	6,1	
65. Lărgime bicondiliană (kdl – kdl)	126,5	largă
66. Lărgime bigoniacă (go – go)	104,0	largă
68. Lungime directă mandibulă (pg – go)	107,7	
I1. Indice cranian orizontal (8 : 1)	80,5	brahicrană
I2. Indice vertico-longitudinal (17 : 1)	72,7	ortocrană
I3. Indice vertico- transversal (17 : 8)	90,3	tapeinocrană
I4. Indice vertico-longitudinal (20 : 1)	62,6	ortocrană
I5. Indice vertico-transversal (20 : 8)	77,7	tapeinocrană
I12. Indice frontal transversal (9 : 10)	83,1	intermediară
I13. Indice fronto-parietal transversal (9 : 8)	65,8	stenometopă
I14. Indice parieto-occipital transversal (12 : 8)	79,6	largă
I22. Indice curbură frontală (29 : 26)	90,6	camemetopă
I24. Indice curbură parietală (30 : 27)	86,5	bombată
I33. Indice foramen magnum (16 : 7)	75,1	microsemică
I38. Indice facial total (47 : 45)	77,9	hipereuriprosopă
I39. Indice facial superior (48 : 45)	51,0	mezenă
I39 (1). Indice facial mijlociu (48 : 46)	75,4	leptoprosopă
I42. Indice orbitar stâng (52 : 51)	89,2	hipsiconchă
I42. Indice orbitar drept (52 : 51)	89,4	hipsiconchă
I48. Indice nazal (54 : 55)	45,0	leptorină
I54. Indice arcadă alveolară superioară (61 : 60)	115,6	brahiurană
I58. Indice palatal (63 : 62)	82,7	mezostafilină
I59. Indice înălţime palat stâng (64 : 63)	16,6	chemostafilină
I59. Indice înălţime palat drept (64 : 63)	17,4	chemostafilină
I60. Indice gnathic (40 : 5)	86,9	ortognată
I62. Indice mandibular (68 : 65)	85,2	dolicostenomandibulară

Tabel 4. *Valorile și categoriile principalelor dimensiuni craniene și indicilor aferenți / Values and categories of the main cranial dimensions and related indices.*

[6] Atât la nivel cranian, cât și postcranian, măsurătorile au fost redate în milimetri şi convertite către milimetrul cel mai apropiat.

Dimensiuni/Indici	Valori	Categorie
Claviculă (C): C1 s. Lungime maximă	137,9	
C1 d. Lungime maximă	141,0	
C6 s. Perimetru la mijloc	36,0	
C6 d. Perimetru la mijloc	37,0	
– Indice de robusteţe (C6 s : C1 s)	26,1	robustă
– Indice de robusteţe (C6 d : C1 d)	26,2	robustă
Omoplat (O): O1 s. Lungime maximă	162,9	înaltă
O1 d. Lungime maximă	159,8	înaltă
O2 s. Lățime maximă	110,5	
O2 d. Lățime maximă	111,3	
– Indice scapular (O2 s : O1 s)	68,3	brahimorfă
– Indice scapular (O2 d : O1 d)	69,7	brahimorfă
Humerus (H): H1 s. Lungime maximă	322,6	
H1 d. Lungime maximă	326,1	
H2 s. Lungime fiziologică	316,2	
H2 d. Lungime fiziologică	320,9	
H5 s. Diametru maxim la mijloc	22,3	
H5 d. Diametru maxim la mijloc	23,3	
H6 s. Diametru minim la mijloc	18,0	
H6 d. Diametru minim la mijloc	18,2	
– Indice secțiune diafiză (H6 s : H5 s)	80,6	euribrahă
– Indice secțiune diafiză (H6 d : H5 d)	78,1	euribrahă
Radius (R): R1 s. Lungime maximă	242,2	
R1 d. Lungime maximă	247,5	
Ulnă (U): U1 s. Lungime maximă	260,2	
U1 d. Lungime maximă	261,6	
U13 s. Diametru transversal subsigmoidian	18,7	
U13 d. Diametru transversal subsigmoidian	18,4	
U14 s. Diametru sagital subsigmoidian	24,8	
U14 d. Diametru sagital subsigmoidian	22,9	
– Indice platolenie (U13 s : U14 s)	75,1	platolenică
– Indice platolenie (U13 d : U14 d)	80,1	eurolenică
Sacrum (S): S2. Lungime directă anterioară	105,7	
2. Lățime antero-superioară	118,1	
– Indice sacral (S5 : S2)	111,7	platihierică
Femur (F): F9 d. Diametru transversal subtrohanterian	34,8	
F10 d. Diametru sagital subtrohanterian	26,5	
F21 s. Lățime epifiză distală	84,9	
– diametru vertical cap	47,2	
– Indice platimeric (F10 d : F9 d)	76,2	platimeră
Tibie (T): T1a s. Lungime maximă	380,2	
T1a d. Lungime maximă	377,2	
T1b s. Lungime medială	365,1	
T1b d. Lungime medială	369,3	
T8a s. Diametru sagital la fosa nutritivă	40,4	
T8a d. Diametru sagital la fosa nutritivă	40,9	
T9a s. Diametru transversal la fosa nutritivă	26,1	
T9a d. Diametru transversal la fosa nutritivă	25,7	
– Indice cnemic (T9a s : T8a s)	64,5	mezocnemică
– Indice cnemic (T9a d : T8a d)	62,7	platicnemică
– Indice claviculo-humeral (C1 s : H2 s)	43,6	scurtă
– Indice claviculo-humeral (C1 d : H2 d)	44,0	scurtă
– Indice humero-radial (R1 s : H2 s)	76,6	mijlocie
– Indice humero-radial (R1 d : H2 d)	77,1	mijlocie

Tabel. 5. *Valorile și categoriile principalelor dimensiuni postcraniene și indicilor aferenți / Values and categories of the main postcranial dimensions and related indices.*

ABREVIERI / ABRÉVIATIONS / ABBREVIATIONS

AAC – Acta Archaeologica Carpatica, Kraków
AAS – Archaeological and Anthropological Sciences
ACMI – Anuarul Comisiunii Monumentelor Istorice, Bucureşti
ActaArchHung – Acta Archaeologica Academiae Scientiarum Hungaricae, Budapest
ActaMB – Brukenthal. Acta Musei, Sibiu
ActaMM (Brno) – Acta Musei Moraviae, Scientiae Sociales, Brno
ActaMN – Acta Musei Napocensis, Cluj
ActaMP – Acta Musei Porolissensis, Zalău
ActaTS – Acta Terrae Septemcastrensis, Universitatea Lucian Blaga, Sibiu
AHB - The Ancient History Bulletin (digital version only: http://ancienthistorybulletin.org/)
AIGR – Anuarul Institutului Geologic al României, București
AISC – Anuarul Institutului de Studii Clasice, Cluj-Napoca
AJPA – American Journal of Physical Anthropology
Alba Regia – Alba Regia. Annales Musei Stephani regis, Székesferhérvár
Aluta – Aluta. Revista Muzeului Național Secuiesc Sfântu Gheorghe
l'Anthropologie (Paris) – l'Anthropologie, Paris
AnB – Analele Banatului, Muzeul Banatului, Timişoara
AnUA-SH – Annales Universitatis Apulensis, Series Historica, Alba Iulia
AnUCDC – Analele Universității Creștine "Dimitrie Cantemir", București
AnUVT – Annales d'Université "Valahia" Târgoviște, Section d'Archéologie et d'Histoire
Antiquity – Antiquity. A Review of World Archaeology, Durham, UK
AO – Arhivele Olteniei, Craiova
Apulum – Acta Musei Apulensis. Muzeul Naţional al Unirii, Alba Iulia
ARA – Annuaire Roumain d'Anthropologie
ArchBulg – Archaeologia Bulgarica, Sofia
ArchÉrt – Archaeológiai Értesítő, Budapest
ArheologijaSSSR – Arheologija SSSR. Svod Archeologičeskih Istočnikov, Moscova
ArchHist – Archeologia Historica, Brno
Argesis – Argesis. Muzeul Judeţean Argeş. Piteşti
ArhMold – Arheologia Moldovei, Iaşi
BA – Biblioteca de Arheologie, Bucureşti
BAI – Bibliotheca Archaeologica Iassiensis, Iași
BARIntSer – British Archaeological Reports. International Series, Oxford
Be-JA – Bulgarian e-Journal of Archaeology
BHAUT – Bibliotheca Historica et Archaeologica Universitatis Timisiensis, Timișoara
BiblEphemNap – Bibliotheca Ephemeris Napocensis, Cluj-Napoca
BiblMemAnt – Bibliotheca Memoriae Antiquitatis, Piatra Neamţ
BiblMusAp – Bibliotheca Musei Apulensis, Alba Iulia
BiblThrac – Bibliotheca Thracologica, Bucureşti
BMJT – Buletinul Muzeului Judeţean Teleorman, Alexandria
BSNR - Buletinul Societăţii Numismatice Române, Bucureşti
București.MIM – Materiale de Istorie şi Muzeografie, Bucureşti
CAB – Cercetări arheologice în București
CAJ – Cambridge Archaeological Journal
Carpica – Carpica. Complexul Muzeal „Iulian Antonescu" Bacău, Bacău
CCA – Cronica Cercetărilor Arheologice din România, Bucureşti
CCDJ – Cultură şi Civilizaţie la Dunărea de Jos, Călăraşi
CMNH-SA – Catalogi Musei Nationalis Hungarici, Series Archaeologica, Budapest
CN – Cercetări numismatice, București
CsSzMÉ – Csíki Székely Múzeum Évkönyve, Miercurea Ciuc

Dacia – Dacia (Nouvelle Série). Revue d'archéologie et d'histoire ancienne. Académie Roumaine. Institut d'archéologie « V. Pârvan », Bucarest
DolgCluj – Dolgozatok az Erdélyi Nemzeti Múzeum Érem- és Régiségtárából, Kolozsvar
EJA – European Journal of Archaeology
EphemNap – Ephemeris Napocensis. Academia Română, Institutul de Arheologie şi Istoria Artei, Cluj-Napoca
ERAUL – Études et Recherches archéologiques de l'Université de Liège
EurAnt – Eurasia Antiqua. Deutsche Archäologisches Institut, Berlin
FolArch – Folia Archaeologica, Budapest
IJO – International Journal of Osteoarchaeology
Janat – Journal of Anatomy
JAS – Journal of Archaeological Science
JDAI. AA – Jahrbuch des Deutschen Archäologischen Instituts, Archäologischer Anzeiger, Berlin
JFS – Journal of Forensic Sciences
JHE – Journal of Human Evolution
JMC – Journal of Material Culture, University College London
KVHAA Konferenser – Kungl. Vitterbets Historie och Antikvitets Akademien Konferenser, Stockholm
LJPS – Leiden Journal of Pottery Studies, Leiden University
Lucr.Inst.Speol./ Trav.Inst.Spéol. – Lucrările Institutului "Emil Racoviță", București / Travaux de l'Institut de Spéologie « Emile Racovita », Bucarest
MAA – Monumenta Avarorum Archaeologica
Marisia – Marisia. Studii şi materiale. Arheologie – Istorie – Etnografie. Târgu Mureş
MCA – Materiale şi Cercetări Arheologice, Bucureşti
MEFR – Mélanges de l'Ecole française de Rome
MEFRM – Mélanges de l'Ecole française de Rome. Moyen Âge
MFMÉ-StudArch – A Móra Ferenc Múzeum Évkönyve, Szeged
MIA – Materialy i issledovanija po arheologii SSSR, Moscova-Leningrad (St. Petersburg)
Mousaios – Mousaios. Buletinul Ştiinţific al Muzeului Judeţean Buzău
MuzNaţ – Muzeul Naţional, Bucureşti
Oltenia – Oltenia. Studii și Comunicări, Craiova
PA – Patrimonium Apulense, Alba Iulia
PBF – Prähistorische Bronzefunde, Stuttgart
Peuce – Peuce, Studii şi cercetări de istorie şi arheologie, Institutul de Cercetări Eco-Muzeale, Tulcea
PhTRS – Philosophical Transactions of the Royal Society
Pontica – Pontica. Studii şi materiale de istorie, arheologie şi muzeografie, Muzeul de Istorie Naţională şi Arheologie Constanţa
Probleme Küstenforsch. süd. Nordseegebiet – Probleme der Küstenforschung im südlichen Nordseegebiet, Oldenburg
Quartär – International Yearbook for Ice Age and Stone Age Research
Quaternaire – Quaternaire. Revue de l'Association Française pour l'Étude du Quaternaire, Paris
Quaternary International – Quaternary International. The Journal of the International Union for Quaternary Research
Radiocarbon – An International Journal of Cosmogenic Isotope Research, Cambridge
RAN – Revue archéologique de Narbonnaise, Montpellier
REL – Revue des Études Latines, Paris
RevMuz – Revista Muzeelor, Bucureşti
RMM.MIA – Revista Muzeelor şi Monumentelor, seria Monumente Istorice şi de Artă, Bucureşti
RossArh – Rossijskaya Arheologiya. Institut arheologii Rossijskoj akademii nauk, Moskva
Sargetia – Sargetia, Buletinul Muzeului judeţean Hunedoara, Deva
SCA – Studii și Cercetări de Antropologie, București
SCIA – Studii și Cercetări de Istoria Artei
SCIV(A) – Studii şi Cercetări de Istorie Veche (și Arheologie), Bucureşti
SCN - Studii şi Cercetări de Numismatică, Bucureşti
SP – Studii de Preistorie, Bucureşti
SlovArch – Slovenská Archeológia, Nitra
SovArch – Sovetskaja Arheologija, Moscova
StCl – Studii Clasice, București
SympThrac – Symposia Thracologica
Terra Sebus – Terra Sebus. Acta Musei Sabesiensis, Anuarul Muzeului Municipal „Ioan Raica", Sebeş
Ziridava – Ziridava. Studia Archaeologica, Arad
ZPE – Zeitschrift für Papyrologie und Epigraphik, Köln